

Pembrolizumab を使用中に無症候性 高 Creatine kinase (CK) 血症を認めた歯肉癌の一例

腫瘍内科・緩和ケア内科 谷山 朋彦, 堀 哲雄, 菊地 綾子, 吉岡 亮

Pembrolizumab を使用中に高 Creatine kinase (CK) 血症を認めた歯肉癌の一例を経験した。Pembrolizumab の免疫関連有害事象としての CK 上昇には、甲状腺機能低下症、筋炎、横紋筋融解症、心筋炎、重症筋無力症があるが、本例では CK 上昇以外に有意な所見がなく、無症候性高 CK 血症と診断した。CK 上昇を来す免疫関連有害事象の鑑別として無症候性高 CK 血症があり得る。

keywords：免疫チェックポイント阻害薬, Pembrolizumab, 無症候性高 CK 血症

1. はじめに

免疫チェックポイント阻害薬(Immune Checkpoint Inhibitor: ICI)は細胞障害性抗がん剤、分子標的薬ではみられなかったさまざまな免疫関連有害事象(immune-related Adverse Events: irAE)を認める。そのうち、CK 上昇を来すのは、甲状腺機能低下症、筋炎、横紋筋融解症、心筋炎、重症筋無力症が挙げられる。今回、Pembrolizumab 開始後に無症候性高 CK 血症を認めた歯肉癌の一例を経験した。CK 上昇を来す irAE の鑑別として無症候性高 CK 血症を検討する必要があることを示すまれな 1 例と考えられ報告する。

2. 症 例

症例：70 代女性。

併存症：高血圧症。

既往歴：子宮筋腫術後。

内服薬：Amlodipine Besilate。

家族歴：特記事項はない。

現病歴：患者は X-7 年 5 月に左歯肉の疼痛および腫脹が出現し、6 月に当院歯科口腔外科を紹介受診した。左下歯肉に発赤があり、長期経過で同部位にびらん・潰瘍を形成し、X-5 年 7 月の生検で扁平上皮癌と診断され、8 月に左下顎辺縁切除術を施行された。同年 11 月に左顎下リンパ節腫脹を指摘され、FDG-PET 検査で同部位に FDG 集積があり

顎下リンパ節転移再発と診断され、同月に頸部郭清術を施行された。検体から扁平上皮癌を認め微小節外浸潤があったため化学放射線療法への適応であり、12 月に当科を紹介受診した。同月から X-4 年 2 月まで Cisplatin 療法(100mg/m², day1, q3w) 3 コースおよび放射線療法(66 Gy/33 Fr)を施行した。その後は再発なく経過していたが、X 年 4 月に右側頸部腫脹を自覚した。同月の FDG-PET 検査で右副神経リンパ節および左後咽頭リンパ節に FDG 集積があり、右副神経リンパ節の生検から扁平上皮癌を認め再発と診断された。同年 5 月に当科を再診し、Programmed Death Ligand 1 Combined Positive Score (PD-L1 CPS): 100%であったため、6 月から Pembrolizumab 療法(200mg/body, day1, q3w)を開始した。早期の irAE はなく経過していたが、3 コース目である 43 日目に血液検査で CK: 1,058IU/L と異常高値を認めた。

発症時現症：体温 36.5℃、血圧 170/62mmHg、心拍数 80 回/分。頸部はリンパ節郭清術後であったが、右鎖骨上窩に大豆大のリンパ節 1 個を触知した。肺音における呼吸音は減弱なく、副雑音は聴取しなかった。下腿浮腫は認めなかった。四肢筋肉の把握痛は認めず、Manual muscle testing は左右ともに Normal であった。眼瞼下垂、ヘリオトロープ疹、ゴットロン徴候は認めなかった。

表 1. 血液・尿検査

末梢血		生化学検査	
白血球数	5,900/ μ L	Alb	4.0g/dL
好中球	70.1%	T-Bil	0.3mg/dL
リンパ球	22.5%	AST	83IU/L
単球	4.8%	ALT	74IU/L
好酸球	1.7%	LD	658IU/L
Hb	13.3g/dL	LP	246IU/L
Ht	39.4%	γ -GTP	17IU/L
血小板	19.5万/ μ L	CK	1,058IU/L
		CK-MB	47IU/L
		CRP	0.07mg/dL
尿検査		血糖	167mg/dL
尿蛋白	(-)	Na	137mEq/L
尿糖	(-)	K	4.1mEq/L
尿ケトン体	(-)	Cl	101mEq/L
尿潜血	(1+) 0.06mg/dL	BUN	18.4mg/dL
尿ビリルビン	(-)	Cr	0.72mg/dL
尿白血球	(-)		
その他の検査			
抗核抗体 (FA 法) 80 倍		抗 ARS 抗体 < 0.5	
抗 AChR 抗体 陰性			

検査所見(表 1): CK の著明な上昇を認め、LD や AST も軽度上昇していた。CK-MB 型定量(CK-MB)は軽度上昇を認めたのみであり、心臓超音波検査でも明らかな壁運動異常は認めなかった。TSH および FT₄ は正常範囲内であり、治療開始前から変化がなかった。後日提出した抗核抗体は治療開始前と変わらず有意な上昇はなく、抗 ARS 抗体、抗 AChR 抗体も陰性であった。尿潜血を軽度認めたが治療開始前から継続的に認めていた。尿沈渣では顕微鏡的血尿であり、尿中ミオグロビンは認めなかった。

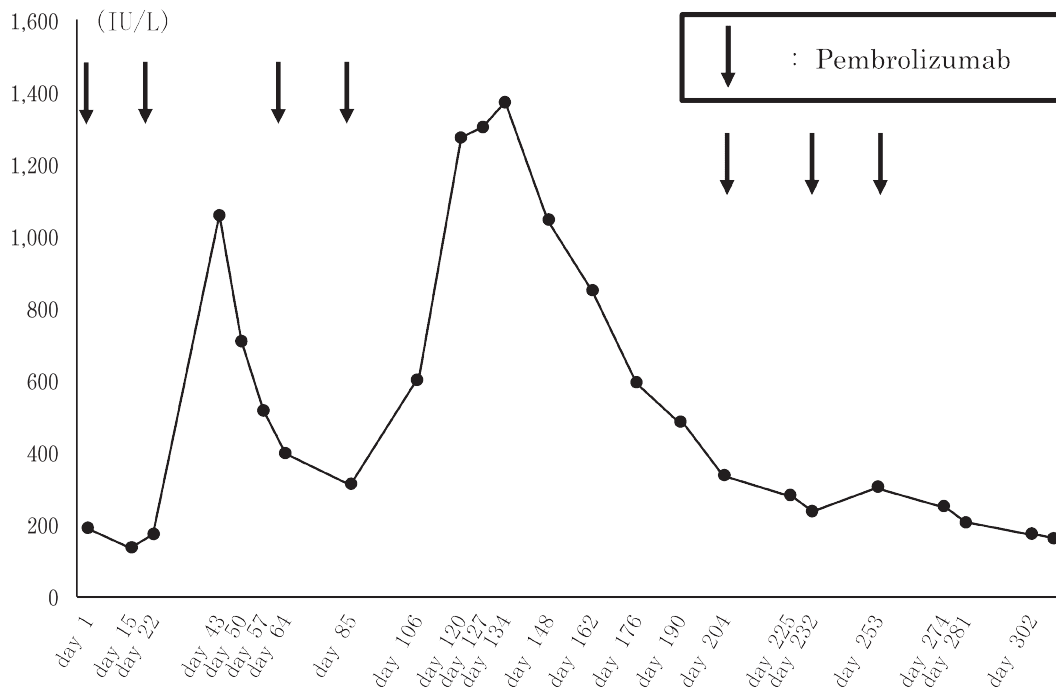


図 1. CK の推移

臨床経過: この CK 上昇は irAE としては Common Terminology Criteria for Adverse Events (CTCAE) ver 5.0 で Grade 3 であったため、3 コース目は休薬し CK 上昇に対して無治療で経過観察した。その後も症状は出現せず、遅発性の心機能障害も認めなかった。CK は緩徐に低下傾向であり(図 1)、64 日目に CK: 399IU/L と CTCAE Grade 1 まで低下したため 3 コース目を再開し、4 コース目も施行した。しかしながら、5 コース目の開始日である 106 日目に CK: 602IU/L と再度高値を認め、前回同様 LD や AST 高値も伴っていた。Pembrolizumab は再度休薬し、CK は 127 日目をピーク(1,302IU/L)に緩徐に低下傾向となり、同日および 162 日目の心臓超音波検査で壁運動異常は認めなかった。204 日目に CK: 388IU/L と CTCAE Grade 1 まで低下し、単純 CT 検査でも歯肉癌の増悪所見はなく、5 コース目を再開した。その後、6, 7 コース目を施行したが、右鎖骨上窩リンパ節の急速な増大があり、268 日目の FDG-PET 検査で前述の右鎖骨上窩を含む多発リンパ節の腫脹および FDG 集積を認め、腫瘍進行と判断し Pembrolizumab 療法は中止した。

3. 考 察

本例では、Pembrolizumab 使用中に CK が上昇し、中止により緩徐に低下することを繰り返す。除外診断で無症候性高 CK 血症と診断した。Pembrolizumab 以外には Amlodipine basilate を定期的に内服しており、血圧コントロールは良好で心筋梗塞や脳梗塞を示唆する症状や身体所見は認めなかった。筋ジストロフィーなど遺伝的な筋障害を来す疾患の家族歴はなかった。その他、CK 上昇の原因となるような薬剤、健康食品、サプリメントは開始しておらず、運動習慣も変化がなかったことから、Pembrolizumab の投与および CK 上昇には何らかの相関があることが示唆された。Pembrolizumab における irAE のうち、CK 値上昇を来す可能性があるのは、甲状腺機能低下症、筋炎、横紋筋融解症、心筋炎、重症筋無力症が挙げられる。Pembrolizumab の頭頸部癌に対する臨床試験である KEYNOTE-048 試験¹⁾では、Pembrolizumab 単独投与群において甲状腺機能低下症のみ報告されている(18%)が、筋炎、横紋筋融解症、心筋炎、重症筋無力症に関しても関連性を検討した。

甲状腺機能低下症は頭頸部癌以外の癌腫に対する Pembrolizumab 使用時と比べて多く発現している irAE である。臨床経過は一過性の甲状腺中毒症に続いての機能低下が一般的であるが²⁾、本例では定期的に測定していた TSH および FT₄ は治療前後や CK 上昇前後に相関した変動は認めなかった。また、単純 CT 検査で甲状腺の CT 値異常や異常陰影はなく、甲状腺機能低下症を示唆するような倦怠感、食欲不振、便秘、徐脈、体重増加などの臨床症状もなかった。

筋炎、横紋筋融解症に関しては、LD や AST などその他の筋原性酵素の軽度上昇を伴っていたことから、何らかの筋障害の可能性が示唆されたが、腎機能は正常であり、横紋筋融解症に準じた緊急の治療は不要と判断した。尿潜血は陽性であったが治療開始前から認めており、尿

沈渣でもミオグロビン尿ではなく顕微鏡的血尿であった。抗核抗体は治療開始前と同様に有意な上昇はなく、皮膚筋炎/多発筋炎に特徴的な抗 ARS 抗体も陰性であった。

また、心筋炎で特徴的な心電図異常や経胸壁心臓超音波検査での心機能異常はなく、継続的に評価したが心不全症状や検査異常は認めなかった。CK-MB も CK 全体に占める割合はわずかであり、心筋炎の可能性は否定的であった。

irAE の重症筋無力症は通常と異なり、倦怠感、食欲低下、筋痛が先行し構音障害、嚥下障害、顔面筋力低下、呼吸困難など比較的急速に進行する。また、CK 上昇を認めることが多く、筋炎・心筋炎の合併症例も報告されている³⁾。本例では嚥下障害、呼吸困難、筋力低下などの症状がなく、抗 ACh-R 抗体は陰性であった。

本例は無症候性であったため CK 値のみに着目し、CTCAE Grade 1 以下に改善したタイミングで治療を再開し、再上昇に伴い休薬した。最終的に腫瘍進行により中止したが、休薬をはさめば治療の継続は可能であった。しかしながら、本例のような無症候性高 CK 血症は、長期経過中の無症候である一時期のみを見ている可能性がある。無症候性高 CK 血症で、その後の経過中に症状が遅れて出現し診断に至った報告があるが、免疫関連では特に抗 SRP 抗体陽性筋炎が亜急性の経過をたどるとされる。それ以上の長期経過後に筋力低下などの症状が出現した症例も報告されている⁴⁾。irAE の機序の全容は明らかになっていないが、T細胞性免疫だけでなくB細胞性免疫もかかわっていることが一部では明らかになっている⁵⁾。Pembrolizumab においても筋組織に対する何らかの抗体産生による筋障害の可能性はあるが、Shelly らは、ICI 関連筋炎は通常免疫介在性壊死性筋炎と比べて抗 SRP 抗体陽性が有意に少ないと報告している⁶⁾。医学中央雑誌における検索では Pembrolizumab を含む ICI と無症候性高 CK 血症との関連を示す症例は報告されておらず、病態機序や治療継続の可否は不明である。特に治療継続の可否は癌の予後に大いにか

かわってくるため患者にとって非常に重要であり、今後の症例集積が待たれる。

4. 結 語

Pembrolizumab 使用中に無症候性高CK血症を認めた歯肉癌の一例を経験した。CK上昇を来すirAEの鑑別として無症候性高CK血症を検討する必要がある。

文 献

- 1) Burtneess B, Harrington KJ, Greil R, et al.: Pembrolizumab alone or with chemotherapy versus cetuximab with chemotherapy for recurrent or metastatic squamous cell carcinoma of the head and neck (KEYNOTE-048): a randomised, open-label, phase 3 study. *Lancet* **394**(10212): 1915-1928, 2019.
- 2) Yamauchi I, Yasoda A, Matsumoto S, et al.: Incidence, features, and prognosis of immune-related adverse events involving the thyroid gland induced by nivolumab. *PLoS One* **14**(5): e0216954, 2019.
- 3) 深沢良輔, 武澤秀理, 辻有希子 他: ペムブロリズマブ投与中に重症筋無力症を発症し, 興奮収縮連関障害が示唆された1例. *臨床神経学* **60**(1): 37-40, 2020.
- 4) 板谷一宏, 井上学, 岩波弘明 他: 無症候性高CK血症で長期経過した慢性型抗signal recognition particle (SRP) 抗体陽性ミオパチーの壮年期男性例. *臨床神経学* **55**(4): 254-258, 2015.
- 5) Weinmann SC, Pisetsky DS: Mechanisms of immune-related adverse events during the treatment of cancer with immune checkpoint inhibitors. *Rheumatology* **58**(Suppl 7): vii59-vii67, 2019.
- 6) Shelly S, Triplett JD, Pinto MV, et al.: Immune checkpoint inhibitor-associated myopathy: a clinicoseropathologically distinct myopathy. *Brain Commun* **2**(2): 4-16, 2020.