済生会中津病院2021年度歯科臨床研修報告

谷口有美　指導医：京本博行

大阪府済生会中津病院　歯科口腔外科（臨床研修医）

抄録

2021年度歯科医師臨床研修の実施研修に関する概要と，その中でも口腔診断学上重要と思われた例，すなわち細胞診では判定困難，生検では白板症と診断されたが扁平上皮癌と確定診断された舌癌の症例を報告した。

Key words：顎・口腔疾患，口腔悪性腫瘍，口腔診断学

緒　　言

本院での１年間の歯科医師臨床研修を修了するにあたり，臨床研修内容の概要を要約し，その中から１例の舌癌の診断と病態について研修した内容を述べたい。

臨床研修の概要

重要度の高いものを順に挙げると，1．周術期口腔機能管理（753件），2．埋伏智歯抜歯を含む抜歯（576件），3．他科からの対診依頼患者（156件），4．様々な口腔疾患の診断と治療（834件），5．入院手術症例（23件）であった。1．は近年癌治療の成果に大きく効果があると言われており，全身麻酔下での手術例に対して口腔機能管理を行うことで，術中・術後また化学療法の有害事象を予防しようとするもの[1]で，歯科医療の重要性を実施研修できた。2．は口腔外科の標準的な外来小手術[2]であり，安全な手技を助手として体得できた。3．は骨吸収抑制剤投与前の顎骨壊死リスク[3]に対するスクリーニングの依頼，う蝕治療，根管治療，歯科補綴治療関連であり，一般歯科治療に対してもある程度研修できた。4．では口腔悪性腫瘍の他，顎周囲膿瘍などの歯性感染症，口腔白板症，口腔扁平苔癬，カンジダ症，シェーグレン症候群などについて研修し，抜歯後治癒不全などの病名での紹介例で歯肉癌であった症例，高齢者の進行舌癌などの臨床像も実地に学ぶことができ，口腔悪性腫瘍の早期発見・早期治療の重要性を再確認した。5．は入院手術例で，サマリーを作成することにより入院・手術例の管理を学んだ。これらを通じて，口腔疾患の診断学，治療法を研修するとともに患者の心に寄り添い信頼関係を築くこと[4]がなによりも大切なことを学んだ。

口腔癌についての一般事項は既に学部教育で受けて[4]おり，口腔癌の一般的セルフチェックポイント[5]なども承知していたことであるが，これらを再度整理しながら口腔悪性腫瘍患者の研修を行うことができた。研修症例の中から特筆すべき舌癌の１例を次に提示する。

症例提示（図）

患者：65歳，男

初診：2021年３月２日

主訴：１ヶ月前から右舌下面に潰瘍と接触痛がある。

現病歴：右側舌縁に白板症様の粘膜変化があるとのことで，精査加療目的に当科を紹介され受診した。

既往歴：糖尿病，肝硬変+慢性膵炎，糖尿病網膜症，腎症１期，胆管狭窄，アルコール性肝硬変，高血圧。

生活歴：飲酒：現在は機会飲酒，以前はチューハイ5-6本/day，2011年12月より禁酒していた。

喫煙：20歳から20本/日。

家族歴：特記事項なし

現症：右舌下面にφ12×5mmの表面やや粗造な白斑，直下に１～２mm程度の硬結を触知，出血（－）潰瘍（－）接触痛（＋）

初診時診断：白板症（細胞診と生検結果）

術後病理組織学的診断：右舌扁平上皮癌（T1N0M0）

治療経過：細胞診では良悪判定困難，右舌下面白斑につき生検を行ったところ白板症の診断を得た。2021年

受付け：令和４年３月２日

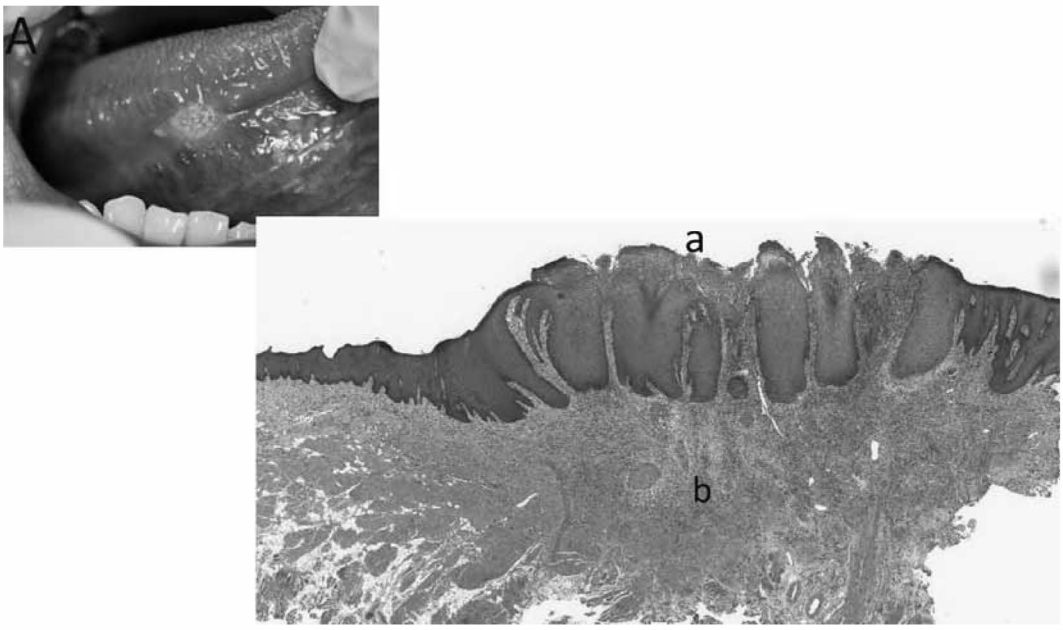

図　症例の肉眼所見と病理組織象
表層は錯角化を呈し異型象（-）（a），粘膜下に癌蜂巣が浸潤している（b，矢印）。上皮釘脚も伸延しているため生検深度によっては診断の確定は難しい。術前触知した硬結はこの伸延した上皮と思われる。

６月，全身麻酔下にて右舌白板症切除術を施行した。視診上では表面粗造であり悪性腫瘍の完全な否定はできなかった為，５mm程度の安全域を確保して，なおかつ筋層まで含めて切除し，舌変形をおさえるため創部にはネオベールを貼付した。摘出した病理組織は，扁平上皮癌の診断であった。

現在は，右舌創部上皮化良好であり，腫瘍の再発，転移を認めず経過観察中である。

考　　察

著者は，済生会中津での１年間の研修で９件の口腔癌摘出手術を経験し，中でも最も多かったのが舌癌であり，統計と同じ傾向がみられた[5]。患者の主訴としては，セルフチェックポイント[6]の中からみると難治性口内炎が多く，早期に歯科受診された例では侵襲度の少ない手術で加療できることを研修とした。しかし発見された時点ですでに進行癌であった例もあり，これらの共通点は，自覚症状に乏しい，または歯肉出血があるものの歯槽膿漏との思い込みにより放置されていた点である。口腔癌の診断には言うまでもなく病理組織検査が必要となるが，今回報告した症例のように，細胞診と生検でも正確な診断が得られない例があることは，口腔癌の病態を考える場合には念頭に置かなければならないことを痛感した。本例は口腔癌特有のびらんや潰瘍形成なく錯角化上皮下で癌蜂巣が浸潤していた病態が切除組織の組織検査で初めて判明したものであり，手術組織の病理組織像をつぶさに観察することの重要性が示された例であった（図）。口腔の上皮性腫瘍の生検に際しては，上皮の病態を触診と視診とから推測して適切な採取深度を念頭に置かなければならないという基本手技を大切にしなければならない[7]。

結　　語

１年間の歯科医師臨床研修の実施研修に関する概要と，細胞診・生検では確定診断が得られず手術組織の病理組織診断により舌扁平上皮癌と確定された１例を，貴重な研修症例として提示した。

謝　　辞

稿を終えるにあたり，１年間ご指導して下さった指導医の西川典良先生，京本博行先生に深謝いたします。お世話になった諸先生方に，そして関連スタッフの方々に感謝申し上げます。

文　　献

１．周術期口腔機能管理　白砂兼光監修・吉岡秀郎編集．医歯薬出版，東京，2021，p19-37，62-71
２．中村典史：難抜歯；口腔外科学　第４版，白砂兼光，古郷幹彦　編集．医歯薬出版，東京，2021．p513-519
３．高岡一樹，岸本裕充：骨吸収抑制薬関連顎骨壊死

（ARONJ）の現状と今後の課題．日薬理誌，2019．153: 22-27
4．池谷恭子：日常診療の基本技能の指導と評価；指導歯科医ガイドブック　留位点と指導法 田中義弘，伊東隆利，梅村長生　編集．医歯薬出版，東京，2006．p144-167
5．杉浦　剛，中山秀樹，長尾　徹：口腔がんの概要；口腔外科学　第4版，白砂兼光，古郷幹彦　編集．医歯薬出版，東京，2021．P213-221
6．公益社団法人日本口腔外科学会：日本口腔外科相談室 http://www.jsoms.or.jp/public/Soudan/selfcheck/table/
7．Lucas R: Epidermoid tumours; Pathology of tumours of the oral tissues 4 th ed. Churchill Livingstone. Edinburgh, London, Melbourne and New York. 1984, p120-150

統括指導医コメント　　西川典良歯科口腔外科部長

口腔癌の境界病変や初期のものは，臨床診断での鑑別が困難な場合が多く，おかしいと思ったら，常に悪性を疑った処置をすることが重要です。今後の臨床に役立ててください。