

呼吸器疾患のプライマリケア

洛和会音羽病院 洛和会京都呼吸器センター・呼吸器科

長坂 行雄・土谷 美知子・坂口 才・南 卓馬

小南 亮太・堀 哲雄・一瀬 増太郎

【要旨】

問診とバイタルサイン、身体所見は効率的な診断、治療に直結する。急性の症状はバイタルサインに、慢性期の病態は身体所見に反映され、脈拍数は呼吸数の4~5倍の数値をとるが、呼吸困難時に相対的に呼吸数の増加が著しければ肺疾患を示唆することが多い。また、頸部の呼吸補助筋が発達しておれば肺気腫の可能性が高い。肺野でクラックルを両側の肺底部で左右対称に聴取すれば間質性肺炎の可能性が高い。四肢末梢の皮膚温で心拍出量も推定できる。必要な検査や処置の選択も速やかにできるように、自信を持てる身体所見を把握することが必要である。

Key words : バイタルサイン、身体所見、聴診、肺音、呼吸音

【はじめに】

病歴とバイタルサイン、身体所見はプライマリケアの根幹である。一般に、急性の症状はバイタルサインに現れ、慢性期はそれに伴う身体の変化がおこり、代償されてバイタルは通常に戻る。身体所見は習熟度によって差が出やすいが、解剖生理に基づく病態の正しい理解が伴えば身体所見を使いこなすことは容易になる。たとえば胸部の身体所見から胸部X線のスケッチを描いてみると身体所見のよいトレーニングになる。

【診察をはじめ】

患者の様子に気をつけながら、声を掛ける。とくに意識と、目に力はあるか、起座呼吸や肩で息をしてないか、に気をつける。意識では、興奮、不穏、見当識障害だけでなく、機嫌が良すぎるのも悪いのも低酸素血症や炭酸ガス貯留など呼吸不全の表れのことがある。状態の良い患者は、我々が部屋に入ったらず目と目を合わせる。無関心は状態か機嫌が悪い。高齢者では、握手もしてみると全身状態がさらによく分かる。握手で医療者の意欲を伝えることも容易になる。

【呼吸状態の見方】

患者が安静時に背中を起こしていれば起座呼吸、すなわち喘息状態か心不全が疑われる。入院患者でベッドの頭部が少しでも拳上されておればその可能性が高い。夜間に激しい咳や呼吸困難によって目が覚め、起き上がると楽になる場合も起座呼吸に近い病態である。治療効果があればベッドがよりフラットになる。

呼吸が速かったり、安静時に肩で息をしていけば呼吸状態が悪い。この場合でも呼吸困難を自覚するとは限らないので、呼吸促迫と記載する。頸部呼吸補助筋の発達(図1)はCOPDで1秒量<1Lを示す²⁾。1秒量の1年間の減少は、非喫煙者であれば20~30ml、未治療のCOPDでは80ml¹⁾、十分治療されていけば45mlである³⁾。1秒量<1.5Lで階段や登り坂での呼吸困難、1秒量<1.0Lでは平地歩行で息切れ、1秒量<0.7Lでは屋内歩行でも息切れする。COPDで病院の廊下を息を整えながら歩いていけば1秒量は1Lをかなり下回っている、と推定できる。逆にこのような症例で1秒量が1L以上あれば肺線維症の合併(CPFE: combined pulmonary fibrosis and emphysema)や肺血栓など肺血管

疾患、あるいは心疾患の合併も考慮する。

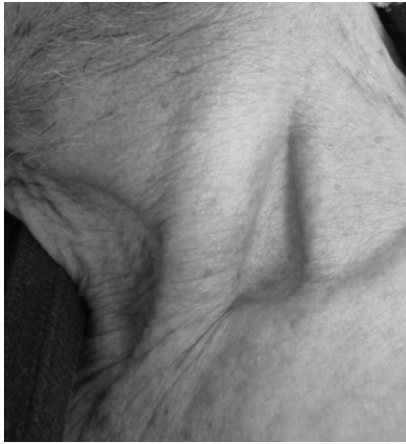

図1

肺気腫患者に見られた頸部呼吸補助筋群の発達。胸骨付着部と鎖骨付着部の間に窪みが見えるときは、頸部呼吸補助筋が発達していると判断する。

【バイタルサインと呼吸・循環】

正常では、脈拍は毎分60~80、呼吸数は12~16である。発熱などの場合でも、おおよそ呼吸数×(4~)5=脈拍の関係が成り立つ。相対的に脈拍の増加が大きければ循環系、呼吸の増加が大きければ呼吸系の異常が疑われる。

脈拍の増加の原因には、心肺疾患のほかに、発熱、脱水、うっ血、貧血などがある。すなわち、呼吸器系の疾患では酸素の取り込みに問題がある。心疾患やうっ血、さらに脱水でも酸素の送り出しに問題がある。貧血でもヘモグロビンが薄まることによって、酸素の運搬に問題がある。

発熱は酸素必要量が増すので、運動に近い状態である。体温1℃の上昇で約20/分の脈拍増加がある。この増加がなければ比較的徐脈で、腸チフス、レジオネラやクラミジア肺炎のような非定期肺炎が鑑別に上がる。

呼吸数では、毎分30を超える頻呼吸は要注意で、特に成人で毎分40を超える頻呼吸は危険な状態である。毎分10以下の呼吸数も要注意である。不規則な呼吸は呼吸中枢の異常を意味するので急変に気をつける。

【脱水かうっ血か？】

高齢者の全身状態の把握や管理には水分管理が欠かせない。脱水では舌の乾燥、頸静脈拍動が臥位でも見えない、

末梢が冷たい、尿量減少などが重要な所見である。ハンカチーフサイン（皮膚をつまみあげると、ハンカチーフをつまみ上げたように、すぐに元に戻らない）は、高齢者では脱水がなくとも見られる。

浮腫は皮膚のしわが見えにくくつやが良く、光って見える。また前胸部の皮膚が光っておれば低アルブミン血症のことが多い。指圧痕を診る前にチェックしておく。

高齢者では血管内脱水と浮腫が同時に見られることも多い。すなわち舌は乾燥し、下腿に浮腫を認める。この場合、利尿薬を使うと脱水が悪化する。肝の叩打痛や頸静脈怒脹がなければ利尿薬は不要で、高齢者では多少の足背浮腫があるほうが元気である。ただし、重症の肺炎で呼吸状態が悪い場合は脱水気味の方が肺の水分量も減らせて呼吸管理には安全である。最低限の尿量が維持できる程度の水分量を維持する。

このような観察で心拍出量と前負荷の関係（Starlingの法則）をベッドサイドで捉えることができる。横軸の前負荷（preload）は頸静脈怒脹や浮腫があれば高く、心音では1音が強勢になる。前負荷は脱水であれば低い。舌が乾燥し、臥位で頸静脈拍動が見られないことも脱水を示す。縦軸の心拍出量は末梢が温かければ高い。逆に末梢が冷たければ心拍出量は低く、末梢性チアノーゼのみられる例ではより低い。さらに尿量の減少や意識障害が加われば主要臓器の灌流障害もある重度の心拍出量の低下と考える（図2）。

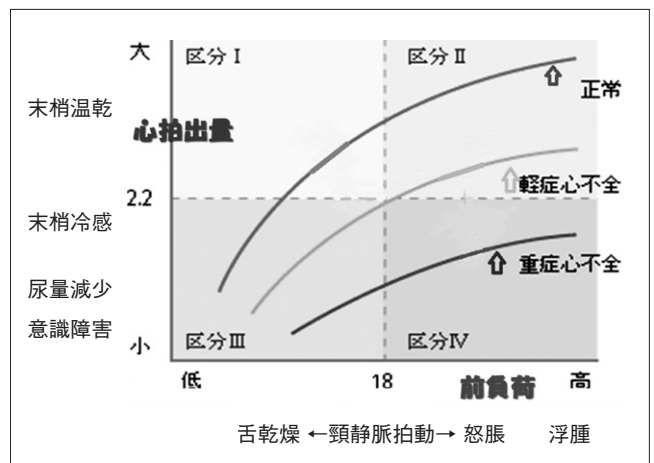


図2 Starling曲線と身体所見

Starlingの法則。横軸は前負荷で頸静脈怒脹や浮腫があれば高く、脱水があれば低い。縦軸の心拍出量は末梢が温かければ高く、冷たければ低い。末梢性チアノーゼのみられる例ではより低く、尿量減少や意識障害が加われば重度の心拍出量の低下である。

【チアノーゼ】

中心性チアノーゼは動脈血の酸素飽和度の低下を意味する。手が温かい時でも指尖でチアノーゼがあり、口唇にもチアノーゼがある。末梢性チアノーゼは循環不全を意味する。指尖や四肢末梢の冷たい部分にチアノーゼ認める。チアノーゼは検者の爪を被験者の爪の横に置くと見易い。貧血ではチアノーゼを認め難い。パルスオキシメータで確認することも重要である。

【頸静脈怒脹】

下部頸部の皮膚でみられる拍動の多くが頸静脈拍動である。呼気時の怒脹は胸腔内圧を示す。高度の怒脹と強い呼吸困難は緊張性気胸の可能性が高く速やかに対応する。

心拍に伴う頸静脈の拍動は右房圧を示し、拍動の最高点で右房圧が推定できる⁴⁾。

【発汗】

四肢の冷たい汗は循環不全、ショックを意味する。四肢が温かくて発汗している場合は、単に暑いだけ、換気不全による炭酸ガス貯留、ウオーム・ショック（グラム陰性菌性敗血症）などが考えられる。

【身体所見で分かる換気不全】

急性高炭酸ガス血症では、PaCO₂基礎値から10Torr以上

の上昇で手が火照る、発汗、高血圧を認め、15Torr以上で羽ばたき振戦、傾眠、30Torr以上で頭痛、縮瞳、40Torr以上の上昇で昏睡となる。一方、慢性高炭酸ガス血症で腎による代償ができてpHが正常範囲であれば、PaCO₂が100Torrでも無症状である²⁾。

【肺音（呼吸音）の表記と意味】

肺音は正常でも聴かれる呼吸音（肺胞音、気管支音）と、何らかの異常を示す副雑音に大別される。副雑音の大半はラ音で、断続性（クラックル）と連続性（ウイーズ、ロンカイ）に大別される（図3）。

【肺胞音と気管支音】

正常呼吸音＝肺胞音は、吸気だけはっきり聴こえ呼気には聴取しにくい。肺野の大半でこの肺胞音が聴かれれば正常である。気管支呼吸音は、呼気も吸気とほぼ同様にはっきり聴こえる⁵⁾。気管に近い部分では、頸部の聴診器を当てた時の音と同様に正常でも聴かれる。正常でない気管支呼吸音が聴かれれば、気道狭窄あるいは肺が固くなって肺音の伝導が増している状態を考える。ほぼ全肺野で気管支音が聴かれるときには、気管支喘息のコントロールが不十分なとき、喘息発作の初期、や間質性肺水腫を考える。気管支音が聴かれれば肺癌や異物などによる気道狭窄を疑う。両側肺底部を中心に聴かれれば肺が硬く、音の伝導が亢進

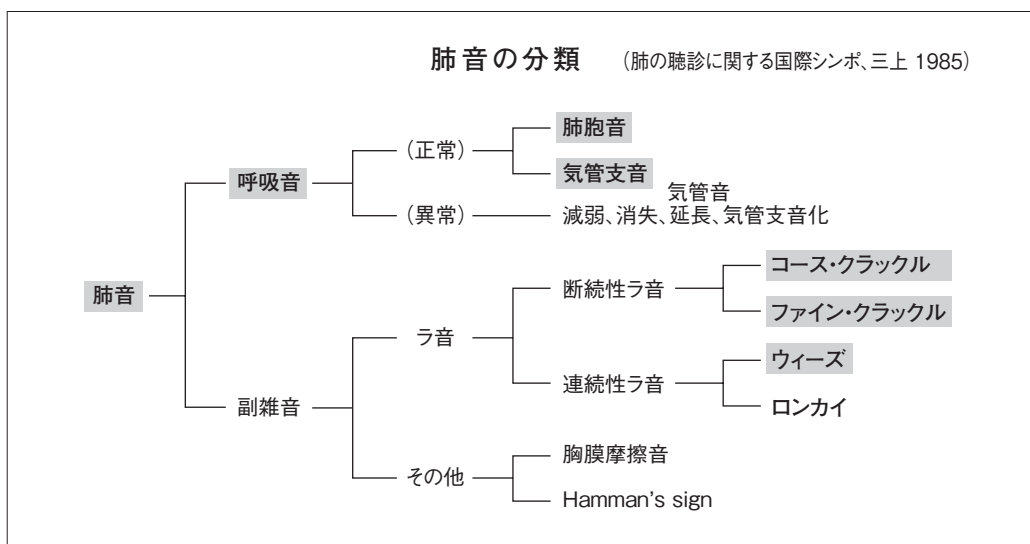


図3 肺音の表記

肺音と呼吸音は本来はこの図のように使い分ける。赤字の用語がもっとも頻回に用いられる。

した状態、すなわち肺線維症を意味する⁵⁾。この場合には後で述べるクラックルも聴かれることが多い。

【副 雑 音】

呼吸器学会誌だけでも100以上の異なった肺音の表記が用いられている⁶⁾。英語表記との整合性や、日本語では単複を使い分けない、などを考慮し、我々は副雑音を以下のように、カタカナ表記をするよう提案している。

連続性ラ音は音の性質（高さ）によって、高め（200～300Hz以上）の音をウィーズ（wheezes：喘鳴）、低めの音をロンカイ（rhonchi：低調性連続性ラ音）とする。断続性ラ音は、音の性質、聴かれるタイミングによってファイン・クラックル（従来の主な表記はfine crackles：小水泡音）、コース・クラックル（coarse crackles：大水泡音）と何れもカタカナ表記する。肺音は肺、気道の病態をよく反映する。ウィーズ、ロンカイのような連続音は気道病変を示し、クラックルのような断続音は肺胞病変を表す。胸部X線で副雑音の原因となる病変は、ウィーズ、ロンカイの場合は写っていないことが多く（気管支喘息など）、クラックルでは写っていることが多い（肺炎、間質性肺炎など）。

【ウィーズとロンカイ】

連続音として聴かれる副雑音で、気道病変を示す。ウィーズとロンカイに分けられ、ウィーズはさらに単音性と多音性に分けられる。

単音性（モノフォニック）ウィーズは、1本の笛を吹いたような澄んだ連続音で、擬音ではヒュー、キューと表現できる。喘息では比較的軽症な気道攣縮で聴かれ、 β 刺激薬の吸入で速やかに改善する。喘息では左右差があり、また時間と共に聴かれる部位も音のピッチも変化する。一方、腫瘍などによる気道狭窄ではほぼモノフォニックで、日によって強弱の差はあっても同じ部位で常に聴かれ、音のピッチもほぼ一定である。

多音性（ポリフォニック）ウィーズは濁った連続音で、ギューなどと表現できる。多音性でも左右差がある。気道炎症のひどい時に聴かれ、全身的なステロイド投与が必要である。

ウィーズの9割は、頸部の聴診でも聴こえる。これは上気道狭窄、声門機能異常と同じだが、上気道由来の雑音は左右

の肺野では幾分弱く、ほとんど左右差がない。喘息発作では広範に聴かれる場合でも左右差、部位による強弱がある。

ウィーズに比し、ロンカイはやや低い連続音で300Hz以下とされているが、実際に聴診した音を解析してみると200Hz以上の音はウィーズと認識されやすい。音のピッチの低い方が気道狭窄の程度が軽いという以外、ロンカイとウィーズの臨床的意味に差はない。

喀痰など気道分泌液の多い時に聴かれる低調な連続音（ドロドロ、ゴロゴロ）も臨床的に重要である。ロンカイに含めることもあるが、我々は気道分泌物貯留という意味をはっきりさせるためにランブル（rumble＝ゴロゴロ音）と表記している。喀痰の貯留、気道分泌液が多い場合に聴かれる。人工呼吸管理には喀痰吸引やドレナージの指標となる所見である。非発作時の喘息で聴かれれば、気道炎症のコントロール不良で吸入ステロイド薬、抗炎症薬が足りない と判断できる。

【クラックル】

副雑音として聴かれる断続性（持続時間<25msecの破裂音）をクラックルと呼ぶ。擬音ではバリバリ、バリバリなどと表記され、多くは肺胞病変があることを示す。気管支拡張症や気管支炎で気管支内の分泌液が多い場合にも聴かれる。コース・クラックルは粗い不揃いな音で、吸気のはじめから聴かれ、肺実質病変、すなわち肺炎、肺水腫を意味する。ファイン・クラックルは細かい揃った音で、吸気の終末まで聴かれ肺の間質病変、線維化を意味する。

しかし、コースとファインとはっきり区別しにくいクラックルも多い。間質性肺炎の増悪時にはコース・クラックルとしか表現できない音が聴かれることもしばしばである。無理に音の性質やタイミングで区別するよりも、両側肺底部で聴かれればファイン、一部だけで聴かれればコースと考えて診断を進める方がより実用的である。よほど典型的な音が聴かれる場合を除いて、コース、ファインとは使い分けず、単にクラックルと表記しておいた方がよい場合が多い。

【ま と め】

呼吸器のプライマリケアに必要な身体所見を概説した。大変な作業に感じられるが、慣れればこれらの所見すべて

で数分以内に確認できる。自信を持って診療方針が決められるような身体所見をとれるように、ベッドサイドでの訓練が必要である。

【参考文献】

- 1) Petty TL : Chronic Pbstructive Pulmonary Disease, Dekker, 1985.
- 2) 宮城征四郎 : ベッドサイドの呼吸器病学 (2) - 胸部理学所見による呼吸器疾患のオリエンテーション -, Medicina 27 : 348-350, 1990.
- 3) Tanabe N, Muro S, Tanaka S, et. al. : Emphysema distribution and annual changes in pulmonary function in male patients with chronic obstructive pulmonary disease. Respir Res. 2012; 13 : 31
- 4) Consatant J : Bedside Cardiology, 2nd. Ed. Little Brown, 1976 (補版、南江堂、1993)
- 5) Murphy RLH : In defence of the stethoscope. Respir Care 53 : 355-369, 2008
- 6) 長坂行雄 : 身体所見としての肺音、呼吸音 - 肺音解析から肺音表記の統一まで -, 日本呼吸器学会雑誌, 46 : s60、2008